

Україна
Приватне акціонерне
товариство
"Енергостачальна
компанія"
"Житомиробленерго"
Ружинський район
електричних мереж
вул. Київська, 58
смт. Ружин, 13600
телефон: 3-15-78
факс: 3-15-78
Ідентифікаційний код
22048622

21.12.18 № 1964
на № _____ від _____

Голові Правління
ПрАТ "ЕК"Житомиробленерго"
Шекеті О.М.

Погоджено

Ружинський РЕМ просить дати дозвіл на розміщення оголошення на сайті ПрАТ "ЕК"Житомиробленерго" для РЕМів про надання допомоги Шуляк Вікторії Богданівні в проведенні операції в голові на даний час лікується в Київській лікарні і є дочкою контролера Ружинського РЕМ Степанець Л.А.

Шуляк В.Б. народилась в 1991 році незаміжня.

Довідка про захворювання додається.

Начальник Ружинського РЕМ

Т.Ю.Сергеев

Т.Ю.Сергеев

| | | | |
|----------------------------|---------|----|---------|
| ПрАТ "ЕК"Житомиробленерго" | | | |
| Вхід. № | 2760-не | 1. | арк. |
| Додаток. № | | 3 | арк. |
| 21 | 12 | 20 | 18 року |

Толові Іраклієна
ІТТ, Ін. Мислесподприємство
Мікелюс Р. М.
контролера Румунського РІМ
Степануцькі Нікі Анатолійович

Заява
Ірину Нікієну матеріалу
зональному та гати гонке на
розміщення зональному на сайті
обласного ІТТ лікування фермер
Міхак Вікторію Богдануцькі -
08.01.1991 р народження.

Документи приєднані:

- 1) Концештанційне висновок енергетика
- 2) Електромер.

20.12.2014р

См / Стамбуцькі Р. А /

Державна установа «Інститут нейрохірургії
ім. акад. А.П. Ромоданова НАМН України»
04050, м. Київ, вул. П. Майбороди, 32

МЕДИЧНА ДОКУМЕНТАЦІЯ

Форма первинної облікової документації
№ 028/о

КОНСУЛЬТАТИВНЕ ПОЛІКЛІНІЧНЕ ВІДДІЛЕННЯ

тел. 484-18-73

ЗАТВЕРДЖЕНО

№ _____

Наказ МОЗ України

Код за ЄДРПОУ

0 2 0 1 1 9 3 0

14.02. 2012 р. № 110

КОНСУЛЬТАЦІЙНИЙ ВИСНОВОК СПЕЦІАЛІСТА

1. Найменування закладу охорони здоров'я, який направив пацієнта на консультацію _____

2. Прізвище, ім'я, по батькові пацієнта Шурик

3. Дата народження 09.01.97
(число, місяць, рік)

4. Спеціальність, прізвище, ім'я, по батькові лікаря-консультанта нейрохірург
Шевель І.М.

5. Результати лабораторного дослідження _____

6. Результати функціонального, рентгенологічного та інших спеціальних досліджень:

МРТ шийного відділу СШВ
показує наявність дискової
герніації на рівні С5-С6 з компресією
спинного мозку та коріння нерва.

7. Висновок спеціаліста (встановлений діагноз)

Наявність компресії (виринерована
серед) шийної геміральної
С шийного відділу спинного мозку.

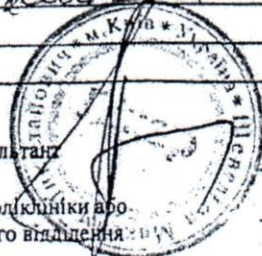
8. Рекомендації:

1) Рекомендації СШВ показують є
необхідно медичне лікування
виринерованої шийної
С шийного відділу спинного мозку.

15 " 12 2017 року

Лікар-консультант

Завідувач поліклініки або
стаціонарного відділення



Іван Ш

(П.І.Б.)

(підпис)

(П.І.Б.)

(підпис)



центр МРТ-діагностики

НЕЙРОМЕД

Центр МРТ-діагностики «Нейромед»

ТОВ «Скан Лайт»

Фіз. адреса: м.Вінниця вул.Пирогова, 109

ВОШНЛ ім. О.І.Юшенка

Тел. 0432-508040, 068-2931881, 063-3064713

e-mail: neuromed.vn@gmail.com

Код 35904094 МФО 302689 Рах. 26009055314745

Ліцензія МОЗ України АЕ 459275 від 07.08.2014

№ обстеження: 8325
Дата обстеження: 28.11.2017
Пацієнт: Шуляк В.Б.
Дата народження: 1991

МРТ: Протокол обстеження головного мозку з внутрішньовенним підсиленням Томовістом

На серії МР-зображень головного мозку структура мозку з кістозносолідним утворенням в правій лобно-тім'яній ділянці перивентрикулярно з вираженим перифокальним набряком та компресійно-дислокаційним синдромом, розміром 48,1мм*96,9мм* 66,7мм, що не накопичує контраст. Диференціація сірої і білої речовини збережена. Борозни мозку справа згладжені, деформовані. Структури середньої лінії зміщені вліво на 10,2мм.

Шлуночки мозку не розширені, деформовані- правий боковий шлуночок компресований. Передні роги правого і лівого бічних шлуночків 12,4мм та 2,6мм. Третій шлуночок 2мм, дислокований вліво. Четвертий шлуночок симетричний, звичайних розмірів. Сигнал від перивентрикулярної білої речовини мозку змінений.

Хіазмально-селлярна ділянка не змінена. Гіпофіз звичайних розмірів, структура його не змінена.

Краніо-вертебральний перехід не змінений.

Конвексимальні субарахноїдальні простори справа - деформовані.

Орбітальні конуси не змінені.

Параназальні синуси та комірки носових відростків без порушення пневматизації.

Висновок: внутрішньомозкове об'ємне утворення правої лобно-тім'яної ділянки з компресійно-дислокаційним синдромом, що не накопичує контраст (астроцитом).

Лікар

ДО УВАГИ ПАЦІЄНТА:

Палада С.І.

Висновок не є клінічним діагнозом і вимагає подальшої консультації Вашого лікаря.

